

ENDOBRONŞİYAL MALİGN MELANOM METASTAZI

ENDOBRONCHIAL METASTASIS IN MALIGNANT MELANOMA

Yılmaz BEKTAŞ, Metin GÖRGÜNER, Ali KARAKUZU, Arzu MİRİCİ, M. Akif ÇİFTÇİOĞLU

Atatürk Üniversitesi Tıp Fakültesi Göğüs Hastalıkları (YB, MG, AM), Dermatoloji (AK) ve Patoloji (MAÇ)
Anabilim Dalları, Erzurum

Özet

Pulmoner metastatik melanomda endobronşiyal metastaza az rastlanmaktadır. Kliniğimizde ilk kez tanı koyduğumuz endobronşiyal metastaz gösteren bir malign melanom olgusunu nadir görülmesi nedeniyle sunmayı uygun bulduk.

Anahtar kelimeler: *Malign melanom, bronş, akciğer.*

Summary

Endobronchial metastasis is a rare condition in pulmonary metastatic melanoma. A case which firstly diagnosed by our department was presented here.

Key words: *Malignant melanoma, bronchus, lung*

AÜTD 1997, 29:411-413

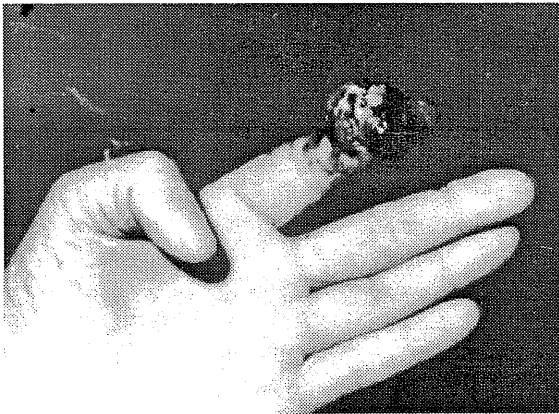
MJAU 1997, 29:411-413

Giriş

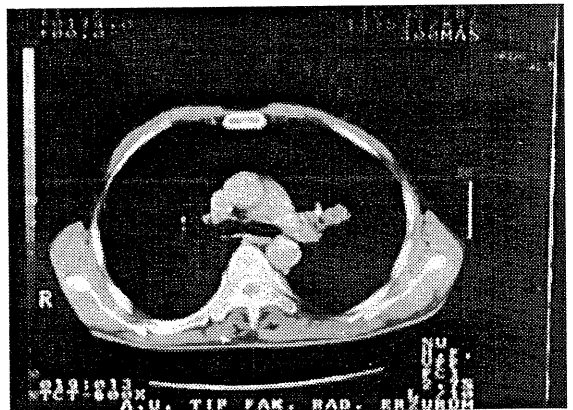
Malign melanom bilinen en habis deri tümörüdür. Solunum sisteminde tutulum saptanan olgular hemen daima metastatik orijinlidir. Hastalığın seyri esnasında herhangi bir dönemde hastaların yaklaşık % 10-15'inde akciğer metastazı gelişebileceği, otopsi çalışmalarında ise bu oranın % 70-80'lere ulaştığı

belirtilmektedir¹. Pulmoner metastatik melanomda en sık karşılaşılan görünüm multipl nodüler lezyonlar olup bir seride % 98 olarak saptanmıştır². Endobronşiyal metastaza daha az rastlanmakta ve değişik çalışmaların hemen hepsinde de yaklaşık % 4'lük bir oran bildirilmektedir³⁻⁵.

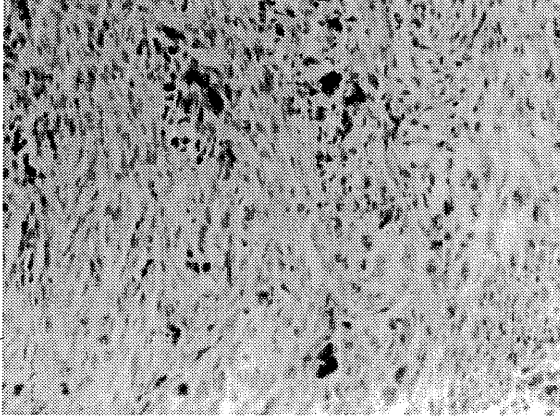
Şekil 1. *Sol Elin İşaret Parmağındaki Kitle Lezyon*



Şekil 2. *Olgunun BT Görünümünde Tümörün Sol Üst lob Üst Divizyon Bronşu İçerisine Doğru Uzunum Gösterdiği Görülmektedir.*



Şekil 3. Olgunun Endobronşiyal Lezyondan Yapılan Biopsilerin Histopatolojik Görünümü (H & E, 100× ve 200×)



Primer malign melanom olguları ise çok daha nadir olarak görülmektedir⁶. Biz de kliniğimizde ilk kez tanı koyduğumuz endobronşiyal metastaz gösteren bir malign melanom olgusunu nadir görülmesi nedeniyle sunmayı uygun bulduk.

Olgu Sunumu

53 yaşındaki erkek hasta, 10.09.1995 tarihinde, iki aydan bu yana devam etmekte olan sağ yan ağrısı, iştahsızlık, halsizlik, zayıflama ve sol el işaret parmağındaki yara nedeniyle kliniğimize başvurdu. Öz ve soygeçmişinde bir özellik yoktu. Fizik muayenede anemik görünüm dikkat çekiciydi. Sol elin işaret parmağında 2×3 cm boyutlarında, siyah renkli kitle lezyon gözlemlendi (Resim 1). Solunum sistemi muayenesi normaldi. Laboratuvar incelemelerinde; Hb; 6.7 g/dl, Eritrosit sayısı; 1.700.000/mm³, Lökosit sayısı; 9600/mm³, Periferik yaymada; parçalı % 58, lenfosit % 23, monosit % 19, Trombosit; 98.000, Hematokrit % 21, Eritrosit sedimentasyon hızı; 100 mm/saat, BUN; 24 mg/dl, Kreatinin; 1.6 mg/dl, glukoz; 142 mg/dl, Na; 139 meq/L, K; 3.9 meq/L, Ca; 12 mg/dl, P; 1.5 mg/dl, Alkalin fosfat; 40 U/L, AST; 22 U/L, ALT; 40 U/L, LDH; 274 U/L, T. Protein; 6.0 g/dl, Albümin; 3.1 g/dl, Ürik asit; 10.7 mg/dl olarak bulundu. PA akciğer grafisinde; sol hilus gölgesinde genişleme, Toraks BT' de; sol hilus ile komşuluk gösteren ve üst lobun üst divizyon bronşu içerisine doğru uzanım gösteren, yuvarlak konturlu, düzgün homojen kitle görünümü saptandı (Resim 2). Parmaktaki lezyondan yapılan eksizyonel biopside histopatolojik olarak malign melanom tanısı konuldu. Fiberoptik

bronkoskopik incelemede; sol bronş sisteminde girişten yaklaşık 2.5-3 cm sonra mukozada yaygın bir şekilde koyu-gri renkte bir pigmentasyon artışı ile birlikte mukozada düzensizlik ve köpük tarzında sekresyon artışı mevcuttu. Sol üst-alt lob ayırımına gelindiğinde üst lob üst divizyon ağzını kısmen tıkayan lobüle endobronşiyal tümöral lezyonla karşılaşıldı. Lezyondan yapılan biopsi sonucu malign melanom metastazı olarak rapor edildi (Resim 3). Tüm vücut kemik sintigrafisinde sağ 8. Kot ile 4. Torakal vertebradaki radyoaktivite tutulumu metastaz lehine yorumlandı. Beyin BT, batın US, gastroskopik ve retroskopik muayeneler normal olarak değerlendirildi. Kendi isteği üzerine taburcu edilen hastanın iki ay sonra öldüğü öğrenildi.

Tartışma

Akciğer, ekstratorasik tümörlerin oldukça sık metastaz yaptığı bir organdır. Willis, otopsi bulgularına dayanan çalışmasında % 30'luk bir oran saptamıştır⁷. Akciğer malignitelerinde bronşiyal tutulum ile ilgili olarak yapılan ilk çalışmalarda % 18.5 ile % 50'lik oranlar bildirilmiştir^{8,9}. Sonraki yıllarda bu oranların yüksek olması, çalışmaların otopsi bulgularına dayanması ve bronşiyal duvardaki mikroskopik invazyonların dahi saptanmış olmasıyla izah edilmeye çalışılmış ve büyük bir bronşun metastaz nedeniyle tutulumunun olguların % 5'inden daha azında gerçekleştiği ileri sürülmüştür³. En sık endobronşiyal metastaz yapan ekstratorasik tümörlerin, böbrek, kolon, rektum ve meme kanserleri olduğu bilinmektedir³. Malign melanom da nadir olarak endobronşiyal metastaz yapabilen tümörlerdendir. Akciğer metastazı olan olgularda, Braman ve Whitcomb 130 olgunun 5'inde, Webb ve Gamsu 65 olgunun 3'ünde, Ikezoe ve arkadaşları 161 olgunun 6'sında endobronşiyal lezyon saptamışlardır³⁻⁵. Her üç çalışmada da oranın yaklaşık olarak % 4 olması dikkat çekicidir. Yarkın ve arkadaşları tarafından bildirilen metastatik malign melanomlu iki olgudan endobronşiyal metastazı olan bir olgu dışında¹⁰, ülkemizde şimdiye kadar yayınlanmış başka bir olguya rastlanmadık. Bunlar olgumuzun nadir görülmesini desteklemektedir. Bronşların primer malign melanomuna son derece nadir olarak rastlanmaktadır⁶. Solunum yollarında normalde melanositler bulunmadığı halde bronşlarda malign melanomun nasıl geliştiği merak konusudur. Bu tümörlerin, fetal hayat sırasında primitif çizgiden primordiyal solunum sistemine doğru göç eden melanositlerden kaynaklanabileceği en olası izah tarzıdır¹¹. Öte yandan tümörün melanositlere farklılaşma gösteren bazı epitelyal hücrelerin yer aldığı skuamöz metaplazi alanlarından ortaya çıkabileceği de öne sürülmüştür¹². Özellikle deri ya da gözde yerleşmiş küçük bir primer tümörün gözden kaçırılma olasılığı nedeniyle, bazı olguların gerçekte metastatik olabileceği de düşünülmektedir.

Bu nedenle akciğerlerde primer tutulumu destekleyen bazı kriterler önerilmiştir. Bunlar; (1) Daha önceden rezeke edilmiş pigmente cilt lezyonu bulunmaması, (2) Önceden herhangi bir organa ait primer malign melanom bulgusu olmaması, (3) akciğerden rezeke edilen cerrahi materyalin soliter tümör olması, (4) Tümör morfolojisinin respiratuvar epiteli de kapsayacak bir şekilde malign melanomla uyumlu olması, (5) Malign melanom hücreleri tarafından sağlam bronşiyal mukozanın invazyonu ile birlikte birleşik değişikliği bulunması ve (6) Başka bir organda primer malign melanom olmadığını kanıtlayan tam nekropsi yapılmış olmasıdır¹¹. Bizim olgumuzda primer odak sol elin işaret parmağındaki kitle lezyon olduğundan, bronş içerisinde saptadığımız tümörü endobronşiyal metastaz olarak kabul ettik.

Kaynaklar

1. Karp NS, Boyd A, depan HJ, Harris MN, Roses DF. Thoracotomy for Metastatic malignant melanoma of the lung. Surgery 1990; 107: 256-61.
2. Dwyer AJ, Reichert CM, Woltering EA, Flye MW. Diffuse pulmonary Metastasis in melanoma: Radiographic-pathologic correlation. AJR 1984; 143: 983-84.
3. Braman SS, Whitcomb ME. Endobronchial metastasis. Arch Intern Med 1975; 135: 543-47.
4. Webb WR, Gamsu G. Thoracic metastasis in malignant melanoma: a Radiographic survey of sixty-five patients. Chest 1977; 71: 176-81.
5. Ikezoe J, Johkoh T, Takeuchi N, Ishida T, Morimoto S, Kitamura I, Ohshima M, Kozuka T. CT findings of endobronchial metastasis. Acta Radiol 1991; 32: 455-61.
6. Farrell DJ, Kashyap AP, Ashcroft T, Morrill GN. Primary malignant Melanoma of the bronchus. Thorax 1996; 51: 223-24.
7. Willis RA. The spread of tumors in the human body, London, Butterworth & Co Ltd, 1952, p: 172.
8. King DS, Castleman B. Bronchial involvement in metastatic pulmonary Malignancy. J Thorac Surg 1943; 12: 305-15.
9. Rosenblatt MB, Lisa JR, Trinidad S. Pitfalls in the clinical and histologic Diagnosis of bronchogenic carcinoma. Dis Chest 1966; 49: 396-404
10. Yarkin T, Bilgiç İ, Ateş M. Metastatik malign melanom (iki olgu Nedeniyle). Solunum 1991; 16: 80-87.
11. Jensen OA, Egedorf J. Primary malignant melanoma of the lung. Scand J Respir Dis 1967; 48: 127-35.
12. Taboada CF, mcmurray JO, Jordan RA, Seybold WD. Primary melanoma Of the lung. Chest 1972; 62: 629-31.

Yazışma Adresi

Dr. Yılmaz BEKTAŞ
Atatürk Üniversitesi Tıp Fakültesi
Göğüs Hastalıkları Anabilim Dalı
25240 ERZURUM